Utilidades de la Adquisición de Imágenes Multimodales en la Detección de Infarto de Miocardio en Paciente con Insuficiencia Renal Avanzada: Relato de Caso

Mariana Ferreira Veras[1], Jader Cunha de Azevedo[1,3], Moisés Gamarski[1], Evandro Tinoco Mesquita[1,2], José Galvão Alves[3], Cláudio Tinoco Mesquita[1,2]

Hospital Procardíaco[1], Rio de Janeiro; Universidade Federal Fluminense[2], Niterói; Centro Universitário de Volta Redonda[3], Volta Redonda, RJ – Brasil

Introducción

La tercera definición universal de Infarto agudo de miocardio (IAM) se basa en la elevación de las troponinas en asociación a síntomas isquémicos, alteraciones electrocardiográficas y hallazgos de exámenes de imagen.[1] En pacientes con dolor torácico, el diagnóstico del IAM es realizado por medio del dosaje de los marcadores séricos de necrosis miocárdica, en especial las troponinas, mediante las alteraciones del electrocardiograma de doce derivaciones o por la identificación de alteraciones de la dinámica contráctil del ventrículo izquierdo al ecocardiograma transtorácico.[1]

En algunas situaciones el diagnóstico puede ser dificultado por factores confundidores, como: (a) en la presencia de alteraciones previas en el electrocardiograma (ECG) basal, principalmente el bloqueo de rama izquierda (BRI); (b) elevaciones de los marcadores de necrosis miocárdica (MNM) resultantes de situaciones que no sean el IAM y; (c) alteraciones antiguas de la contractilidad detectadas por el ecocardiograma transtorácico.[2]

La troponina cardíaca sérica (Tn) es el marcador de necrosis miocárdica más específico y más utilizado para el diagnóstico de IAM.[1] A pesar de eso, en algunas situaciones la elevación de la troponina puede no ser resultante de un IAM, como en los casos de embolia pulmonar aguda, pericarditis aguda, insuficiencia cardíaca grave, miocarditis, sepsis e insuficiencia renal.[1] Pacientes con insuficiencia renal presentan una elevada probabilidad de enfermedad cardiovascular concomitante.[3] Además de eso, la interferencia de reacción cruzada con las proteínas del músculo esquelético, imprecisiones analíticas e interacciones con la membrana dialítica pueden ocasionar elevación de las troponinas en 7% a 17% de los pacientes con insuficiencia renal.[3] En las situaciones en que existe la duda del diagnóstico del IAM, la cámara gamma miocárdica con pirofosfato marcado con ^{99m}Tecnécio (^{99m}Tc-PYP) se destaca como un método no invasivo, capaz de identificar áreas de necrosis miocárdica y con eso auxiliar en el diagnóstico del IAM.[4]

Agentes fosfonados marcados con ^{99m}Tc sufren absorción química con el calcio. Durante el proceso evolutivo del IAM ocurre gran influjo de calcio para el espacio intracelular y la concentración miocárdica del ^{99m}Tc-PYP en el miocardio acompaña esa elevación, presentando un pico máximo de captación de cerca de 48 - 72 horas después del evento agudo.[5]

El ^{99m}Tc-PYP es capaz de localizar estructuras cristalinas de hidroxiapatita encontradas dentro de la mitocondria de células miocárdicas dañadas de manera irreversível.[5] Estudio realizado en 52 pacientes sometidos a imagen con ^{99m}Tc-PYP y que después del óbito fueron sometidos a necropsia presentó sensibilidad de 89% y especificidad de 100% para el ^{99m}Tc-PYP. El valor predictivo positivo de la técnica fue de 100%, y el valor predictivo negativo fue de 72%.[6]

Relato del Caso

Paciente masculino, 70 años, con queja de fiebre y disnea a los pequeños esfuerzos, de inicio hacía tres días. Refirió también epigastralgia de fuerte intensidad en el período. Tenía historia previa de hipertensión arterial sistémica, insuficiencia renal crónica (IRC) en tratamiento conservador, dislipidemia, pasado de accidente cerebro vascular isquémico y enfermedad coronaria obstructiva crónica (EAC), con realización de angioplastia transluminal percutánea. El ECG de la admisión presentaba BRI de 3º grado y el ecocardiograma transtorácico demostraba discinesia del ápice de ventrículo izquierdo, acinesia de 1/3 apical del septo y leve a moderada disfunción sistólica global del ventrículo izquierdo. La tomografía computada (TC) de tórax evidenció infiltrado pulmonar perihilar a la derecha y derrame pleural bilateral. Fue internado e iniciado el protocolo de tratamiento para sepsis. Como se quejaba de dolor epigástrico y tenía pasado de EAC, fue solicitado en la admisión el dosaje de la troponina I que fue igual a 11,9 ng/mL (valor normal menor o igual a 0,05 ng/mL).[7]

Para la confirmación del diagnóstico de IAM fue realizada la cámara gamma miocárdica con ^{99m}Tc-PYP. Las imágenes estáticas del tórax, obtenidas 4h después de la administración de ^{99m}Tc-PYP por vía venosa, demostraron depósito anómalo del radiotrazador en segmento basal de la pared lateral del ventrículo izquierdo (Figuras 1 y 2) y las imágenes de cámara gamma tomográficas (SPECT, del inglés *single photon emission*

Palabras clave

Infarto de Miocardio/Cámara Gamma; Diagnóstico por Imagen; Insuficiencia Renal Crónica; Difosfatos.

Correspondencia: Mariana Ferreira Veras •
Rua General Polidoro, 192. CEP 22280-000, Botafogo, RJ – Brasil
E-mail: fvmari@gmail.com
Artículo recibido el 10/6/2015; revisado el 6/7/2015; aceptado el 1/9/2015.

DOI: 10.5935/2318-8219.20160006

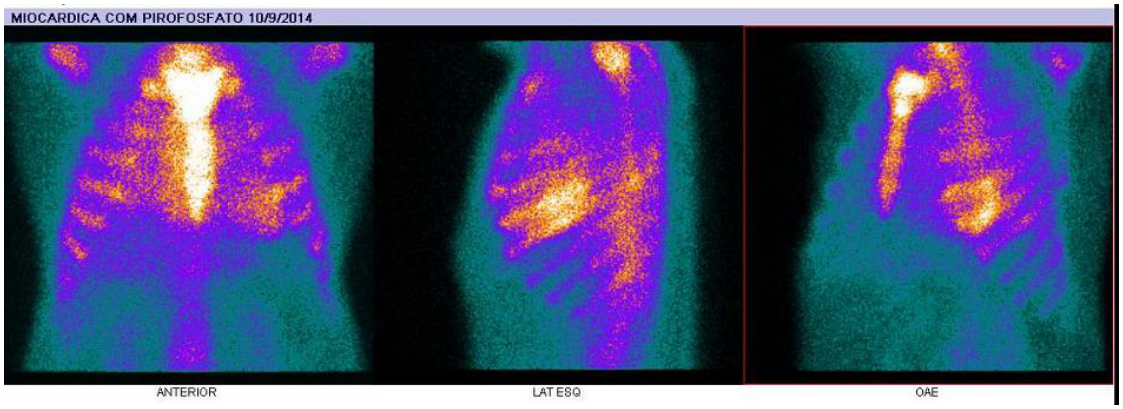

Figura 1 – Cámara gamma miocárdica con ^{99m}Tc-Pirofosfato: imágenes planares de tórax demuestran hipercaptación en segmento lateral basal cardíaco, sugestivas de infarto agudo de miocardio en cicatrización.

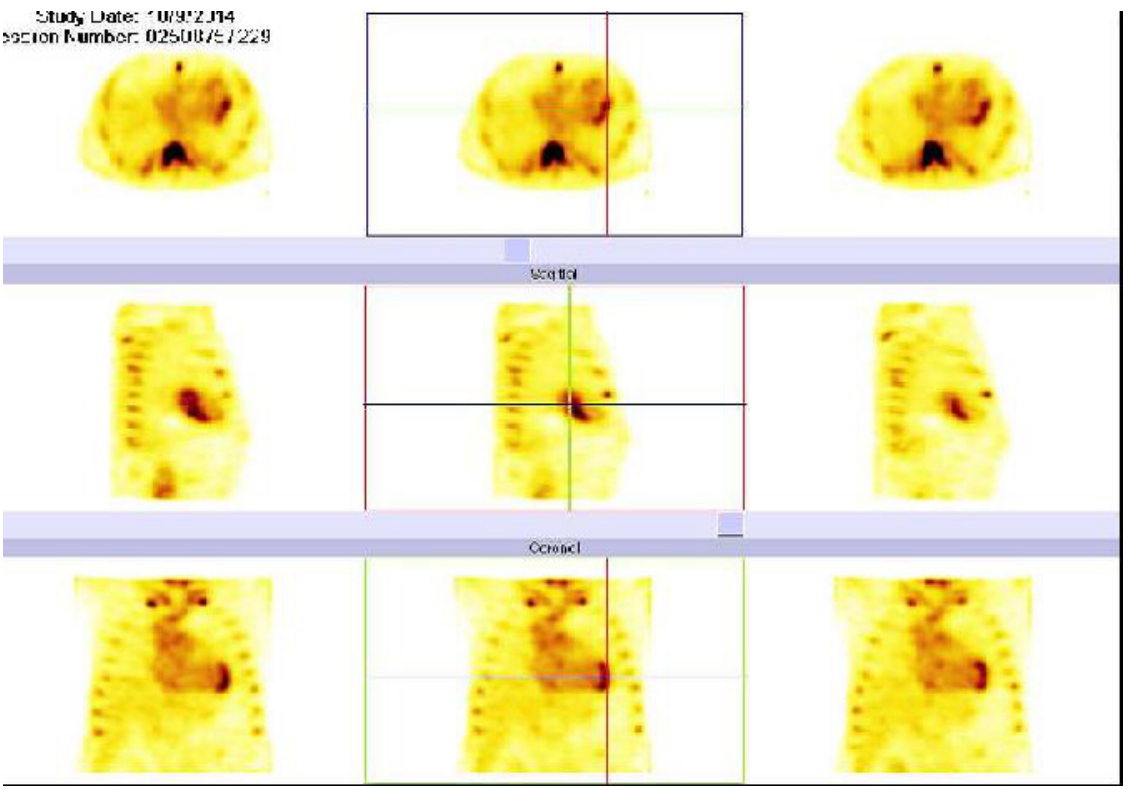

Figura 2 – *SPECT de tórax de 4h demuestra hipercaptación de ^{99m}Tc-Pirofosfato en segmento lateral basal cardíaco, sugestivas de infarto agudo de miocardio en cicatrización.*

tomography) asociadas a la TC para corrección de atenuación y correlación anatómica confirmaron la localización del área de necrosis en aquella región (Figura 3). Se realizó también un estudio de perfusión miocárdica con ^{99m}Tc-Sestamibi que demostró hipocaptación del radiotrazador en los segmentos apical y anterolateral del ventrículo izquierdo.

Discusión

Martins et al. describieron la importancia de la sospecha para otras condiciones clínicas además del IAM que pueden elevar las troponinas cardíacas,[8] entre ellas: la evaluación del dolor torácico con inicio entre 24 - 72 horas, el bloqueo de rama izquierda (BRI), el infarto de ventrículo derecho.[8]

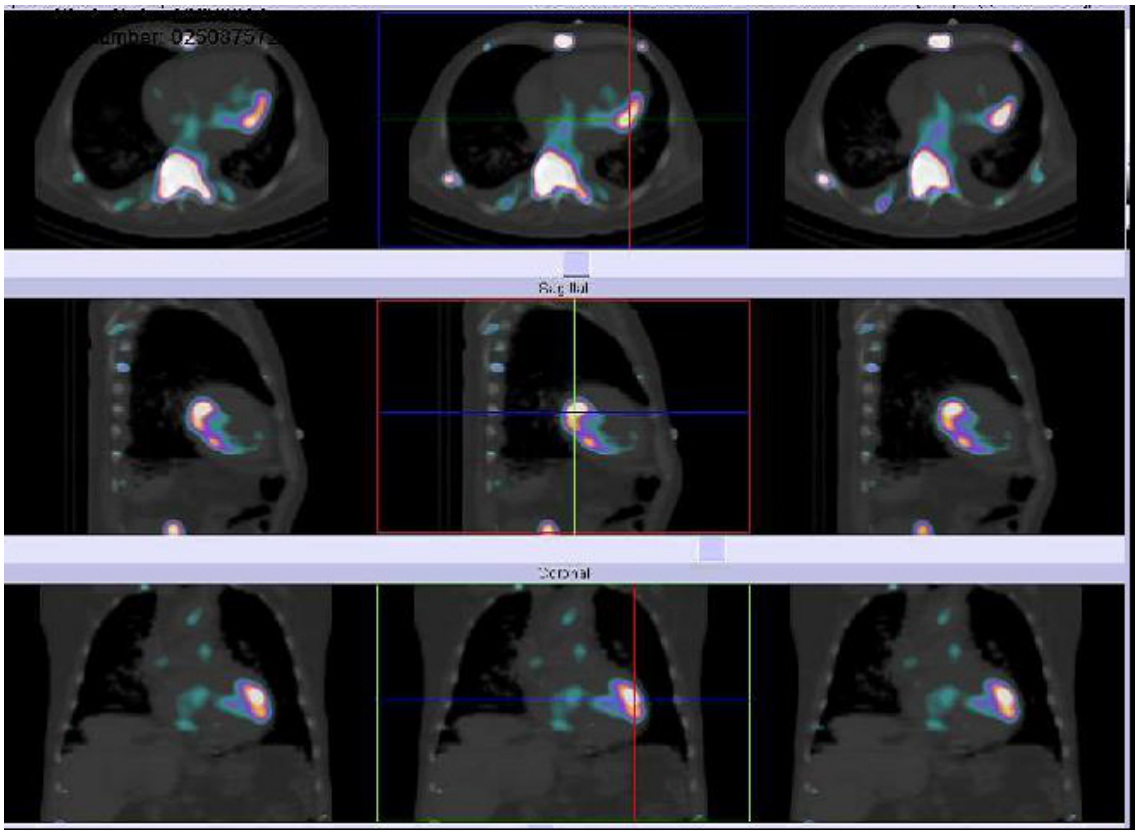

Figura 3 – *Imágenes de SPECT/CT de tórax de 4h demuestran hiperfixación del radiotrazador 99mTc-Pirofosfato en segmento lateral basal del corazón, sugestivas de infarto agudo de miocardio en cicatrización.*

El paciente presentaba IRC, bloqueo de rama izquierda de 3° grado en el ECG basal, sepsis pulmonar a la admisión, dolor torácico atípico con intervalo de 72h, aumento de Tn I y disfunción miocárdica nueva al ecocardiograma transtorácico, constituyendo indicaciones precisas para la realización de la investigación para necrosis miocárdica con ^{99m}Tc-PYP.[9]

Cuando ocurre isquemia, hay alteración en la membrana fosfolipídica aun en la ausencia de necrosis, provocando aumento de la permeabilidad de la membrana al calcio, relacionado al aumento de captación de PYP.[5] La cámara gamma con ^{99m}Tc-Mibi retrata perfusión miocárdica por el mecanismo de alta afinidad de fijación a las mitocondrias de células musculares y constituye uno de los marcadores de elección para la detección de defectos de perfusión, denotando injuria tisular isquêmica.[2]

En el paciente en cuestión, la adquisición de imágenes con cámara gamma de perfusión miocárdica marcada con Mibi y cámara gamma miocárdica marcada con ^{99m}Tc-PYP demostró hipercaptación del radiotrazador ^{99m}Tc-PYP en segmento lateral basal y un área compatible de hipocaptación del radiotrazador ^{99m}Tc-Mibi en las imágenes de reposo, característica de perjuicio funcional. La comparación entre las imágenes provenientes de los diferentes radiotrazadores sugiere fuertemente infarto transmural reciente.

La resonancia magnética cardiovascular (RMC) es un buen examen complementario para visualización de áreas de infarto. Ese método utiliza una secuencia específica, realizada 10 a 20 minutos después de la administración intravenosa de contraste a base de gadolinio – metal paramagnético que aumenta la intensidad de señal de las estructuras en las imágenes.[10] Entre tanto, en paciente con IRC, el contraste con gadolinio constituye una contraindicación relativa para la realización del examen a fin de no exponer el paciente al potencial riesgo de desarrollo de la fibrosis nefrogénica sistémica.[10]

En la existencia de comorbilidades capaces de elevar la troponina I sérica, el examen de cámara gamma complementario fue de fundamental importancia para definición de conducta diagnóstica y terapéutica.

Contribución de los autores

Concepción y diseño de la investigación: Veras MF, Azevedo JC, Mesquita CT; obtención de datos: Veras MF, Mesquita CT; análisis e interpretación de los datos: Veras MF, Azevedo JC, Mesquita CT; redacción del manuscrito: Veras MF, Azevedo

JC, Mesquita CT; revisión crítica del manuscrito respecto al contenido intelectual importante: Veras MF, Mesquita CT; indicación del examen y control de la evolución clínica, como también, toma de conducta terapéutica del paciente: Gamarski M, Mesquita ET; revisión de literatura: Mesquita ET, Alves JG.

Potencial Conflicto de Intereses

Declaro no haber conflicto de intereses pertinentes.

Fuentes de Financiamiento

El presente estudio no tuvo fuentes de financiamiento externas.

Vinculación Académica

No hay vinculación de este estudio a programas de postgrado.

Referencias

1. Thygesen K, Alpert JS, Jaffe AS, Simoons ML, Chaitman BR, White HD; Joint ESC/ACCF/AHA/WHF Task Force for Universal Definition of Myocardial Infarction; Third universal definition of myocardial infarction. J Am Coll Cardiol. 2012;60(16):1581-98.
2. Cintilografia miocárdica para pesquisa de infarto agudo do miocárdio (IAM). Arq Bras Cardiol. 2006;86(supl 1):16.
3. Kelley WE, Januzzi JL, Christenson RH. Increases of cardiac troponin in conditions other than acute coronary syndrome and heart failure. Clin Chem. 2009;55(12):2098-112.
4. Burns RJ, Gladstone PJ, Tremblay PC, Feindel CM, Salter DR, Lipton IH, et al. Myocardial infarction determined by technetium-99m pyrophosphate single-photon tomography complicating elective coronary artery bypass grafting for angina pectoris. Am J Cardiol. 1989;63(20):1429-34.
5. Parkey RH, Bonte FJ, Meyer SL, Atkins JM, Curry JL, Stokely EM, et al. A new method for radionuclide imaging of acute myocardial infarction in humans. Circulation. 1974; 50(3):540-6.
6. Poliner LR, Buja LM, Parkey RW. Clinicopathologic findings in 52 patients studied by technecium-99m stannous pyrophosphate myocardial scintigraphy. Circulation.1979;59(2):25-67.
7. Nascente RB, Guaragna JCV, Spianorello FS, Melchior R, Werutski G, Azevedo E, et al. Estabelecimento do ponto de corte da troponina I como marcador do Infarto do miocárdio em cirurgia de revascularização miocárdica. Scientia Médica, Porto Alegre:PUCRS. 2005;15(3):142-7.
8. Martins WA, Junior HV, Peackock WF. "Troponinemia e a epidemia do pseudoinfarto" Rev Bras Cardiol. 2013;26(5):321-3 9-
9. Parkey RW, Bonte J, Meyer SL, Atkins JM, Curry GL, Stokely EM, et al. A new method for radionuclide imaging of myocardial infarct in humans. Circulation.1974;50(3):540-6.
10. Leite CC. Gadolínio e fibrose nefrogênica sistêmica: o que todo médico deve saber. Radiol Bras 2007;40(4):IV–V.